

Arthroskopie vor VKB-Ersatz:

Evidenz für ein
zweizeitiges Vorgehen?

Jens A. Richter
Orthopädie & Unfallchirurgie
Marienhospital Gelsenkirchen

**CA. ALLE 10 MINUTEN REIßT IN
DEUTSCHLAND EIN VORDERES
KREUZBAND.**



Diagnostik der VKB-Ruptur

Test

- Lachman-Test
- Anterior Drawer Test 90°
- Pivot Shift
- KT-1000 & Rolimeter

- NMR

- Narkose-Untersuchung
- Arthroskopie

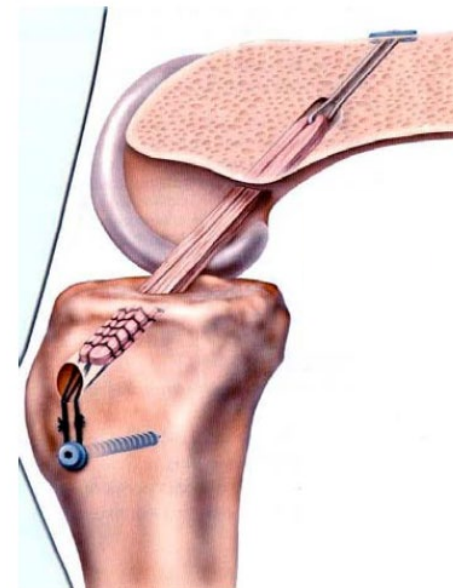
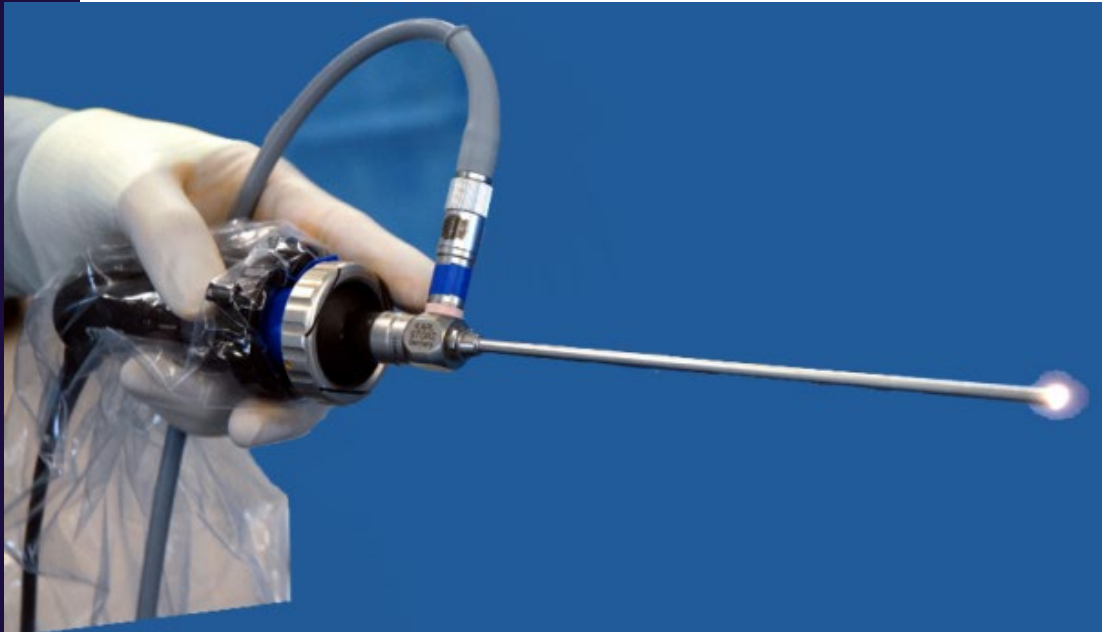
Sensitivität

- 48%-99%
- 24%-70%
- 6%-38%
- 89%

- 93%-95%

- 90%-100%
- golden standard


VKB-RUPTUREN FÜHREN IN DEUTSCHLAND AM HÄUFIGSTEN ZU GELENKEINGRIFFEN



Optionen



PECH-Schema




VKB-Ersatz
n. 2-6 Wochen

REHA
Keine OP



1. ASK: VKB-Stumpf



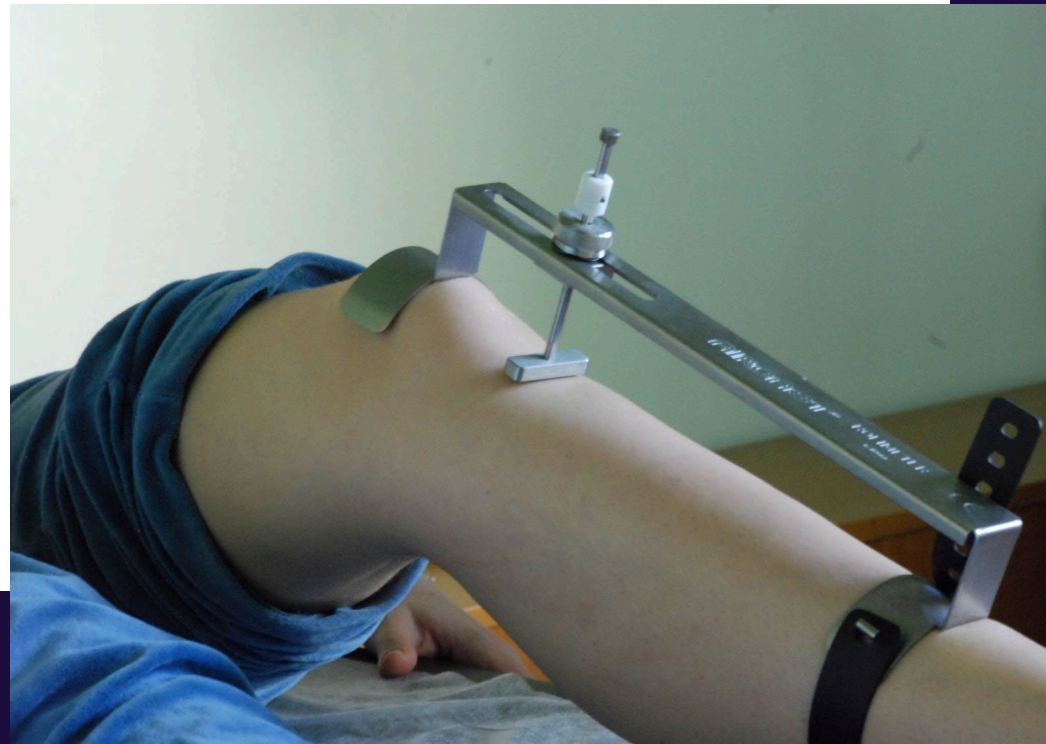2. ASK: VKB-Ersatz
n. 4-8 Wochen

4 Gründe für eine 2-malige Arthroskopie zum VKB-Ersatz

- Unerwartete VKB-Ruptur
= Patient nicht aufgeklärt!
- Der Meniskus muss erst fixiert werden!
- Microfracture für Stammzellen &
Heilung der proximalen VKB#!
- VKB-Stumpf-Resektion first!

Untersuchung & Rolimeter

- Kostet ca. 300€ (früher Aircast Europe)
- Keine Kontrolle der Knieflexion
- Keine Kontrolle der manuellen Traktion
- Genauigkeit = 1mm
- Lernkurve



Meniskusriss bei VKB-Rupturen!

Frische VKB-Ruptur

- Lateral >> medial
- Oft stabiler basisnaher Außenmeniskusriss
- I.d.R. ist der Meniskusriss nicht disloziert!

Alte VKB-Ruptur

- Komplexer medialer Meniskusriss
- Korbhenkelriss medial
- Selten lateraler MC
- Folge der chronischen Instabilität

Lateraler Riss i.d.R. stabil, heilt von allein!
Needling reicht!

Medialer Riss traumatisch/ degenerativ. Naht oder Resektion gleiche Resultate!

Morbidität und Techniken der MC-Fixation

All inside

- Wenig invasiv
- Schnell durchführbar
- Keine größere Zugangsmorbidität
- Wenig Potential für Kapselfibrose
- I.d.R. nicht-resorbierbare Fäden

Inside out / Outside in

- Zugangsmorbidität
- Zusätzliche Irritation der Kapsel durch: Perforation, Fadenzug, Knotenmaterial
- Synovialitis durch resorbierbare Fäden: PDS

**INDIKATION ZUR SIMULTANEN
REKONSTRUKTION VON VKB UND MC:**

**Abhängig vom Ausmaß der
posttraumatischen intraartikulären
Synovialitis**

Microfracture des proximalen VKB

- R. Steadman & J. Eichhorn
- Soll Stammzellheilung induzieren
- Am besten bei frischen Verletzungen (i.d. ersten 6 Wochen nach Trauma)
- Induziert kontrollierte „Arthrofibrose“
- Ruhigstellung postoperativ wichtig!
- Keine Langzeitresultate für Sportler!
- Frühere Ergebnisse waren enttäuschend – bei Sportlern!

Outcomes following healing response in older, active patients: a primary anterior cruciate ligament repair technique.

Steadman JR, Matheny LM, Briggs KK, Rodkey WG, Carreira DS.

The Steadman Clinic, Steadman Philippon Research Institute, Vail, Colorado 81657, USA.

- \emptyset Alter = 51 Jahre
- N = 48 Patienten (35x w; 13x m)
- FU = 7,6 Jahre
- Results: 4 Frauen (8%) benötigten nach 2-3 Jahren sekundär einen VKB-Ersatz
- Sehr hohe Zufriedenheit
- Keine Laxizitätsmessung in der Studie!

VKB-Stumpf-Resektion first

- Wird im ambulanten Bereich (EBM) gut bezahlt!
- Induziert / verstärkt oft Synovialitis und Arthrofibrose postoperativ
- Hat keinen nachgewiesenen Nutzen!
- Längere Wartezeit
bis sekundär ein VKB-Ersatz durchgeführt werden kann gegenüber Patienten mit PECH-Schema

Resumée

- Frischer lateraler Meniskusriss
 - needling und gleichzeitig VKB-Ersatz
- Komplexer Innenmeniskusschaden
 - sichere Naht und zweizeitiger VKB-Ersatz
- VKB-Stumpf-Resektion bringt keinen Vorteil
- Steadman-Technique (Microfracture) für die proximale VKB-Ruptur
 - nur für selektiertes Patientenlientel empfohlen!

**VIELEN DANK FÜR IHRE
AUFMERKSAMKEIT**

